



II Curso de Kinesiología Avanzado de Kinesiología Intensiva  
“Taller de Ecografía Muscular y Pulmonar”

KINESIOLOGO DIEGO AGUIRRE BARRAZA

# INDICE

Marco Teórico	_____	2
Descripción de la actividad	_____	8
Actividades realizadas	_____	9
Conclusión	_____	9

## Marco Teórico

Durante el desarrollo del curso se describe la Ecografía como el método de diagnóstico a través de imagen basado en la emisión y recepción de ultrasonidos, convertidos en imágenes por interpretación y procesamiento electrónico que ha permitido explorar el pulmón de forma “no invasiva” y bed-side, método que ha ganado popularidad en evaluación e investigación

Con el fin de entender el funcionamiento de esta técnica de evaluación, debemos recordar que el sonido es una forma de energía que viaja en un medio de propagación en forma de compresión y rarefacción alternas presentado las siguientes **características**:

- **Atenuación:** Disminución de la potencia e intensidad de las ondas con su desplazamiento originado por absorción, dispersión y reflexión, es directamente proporcional a la frecuencia.
- **Penetración:** Capacidad de una onda para atravesar una distancia determinada del medio difusor, es inversamente proporcional a la frecuencia.
- **Reflexión:** Ocurre en el límite entre dos materiales; es la evidencia que un material es distinto a otro denominándose “impedancia acústica”, la reflexión es máxima cuando la onda incide en forma perpendicular a la interface entre tejidos.

Dependiendo de la capacidad para generar eco por parte del objeto analizado, la **clasificación de estructuras** puede ser:

**Estructura Ecogénica:** Genera ecos debido a la existencia de interfaces acústicas en su interior.

**Estructura Hiperecogénica o Hipercoica:** Genera ecos en gran cantidad y/o intensidad, visto de coloración blanco, típico en hueso, cicatrices, calcificaciones, etc.

**Estructura Hipoeecogénica o Anecoica:** Genera pocos ecos y/o de baja intensidad, visto de coloración gris oscuro.

**Estructura Isoecogénica:** Estructura que presenta la misma ecogenicidad que otra. En condiciones normales el parénquima de un órgano se presenta de forma isoecogénica en todo el corte ecográfico.

Los **parámetros ajustables** en modalidad “M” bidimensional

*Profundidad:* Capacidad de amplificar imagen seleccionada respecto al plano de referencia

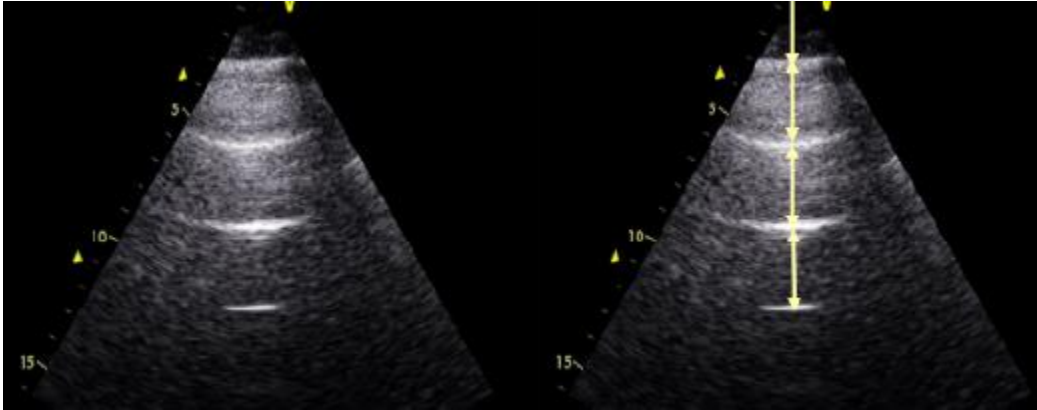
*Ganancia:* Nos permite incrementar o reducir la cantidad de ecos representados que recibe el transductor. Esta ganancia viene a ser como el volumen de una radio. No aporta nueva información, sólo incrementa o disminuye su representación en escala de grises o color.

Existen 7 **principios básicos para ecografía pulmonar**

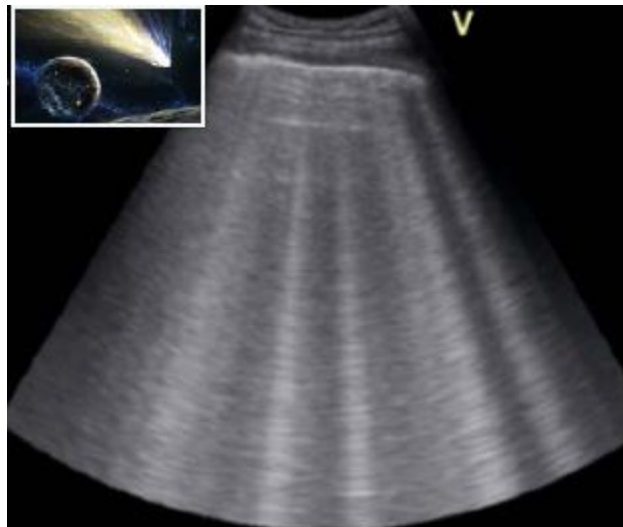1. La ecografía pulmonar (en pacientes críticos) es mejor usando un equipo simple.
2. En el tórax, los gases y los fluidos están en el espectro contrario, generando artefactos.
3. El pulmón es un órgano voluminoso, se debe explorar por áreas estandarizadas.
4. Todos los signos nacen de la línea pleural.
5. Los signos estáticos generalmente son solo artefactos.
6. El pulmón es un órgano vital, los signos que nacen de la línea pleural son dinámicos.
7. La mayoría de los desórdenes agudos que nacen de la línea plural, se pueden explicar con la ecografía pulmonar.

## ARTEFACTOS

**Líneas A:** Corresponden a artefactos entre el la superficie pleural y la superficie del transductor. Su profundidad es un múltiplo entre la distancia entre la superficie de la piel y la línea pleural. En presencia de sliding con consistentes con la aireación normal del pulmón.



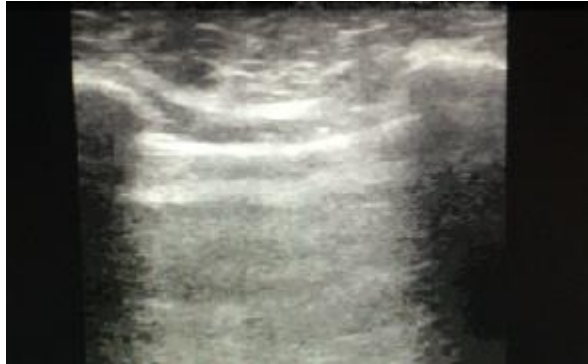**Líneas B:** Nacen desde la línea pleural. La distancia entre ellas debe ser menor a 7mm ó debe haber *más de 3* en el área escaneada. Definidas como rayos laser o cola de cometa. Sincronizadas con “*lung sliding*” sugieren edema alveolar o intersticial.



**Perdida de Lung Sliding:** Indica ausencia de movimiento, porque la pleura parietal pierde contacto con la visceral.

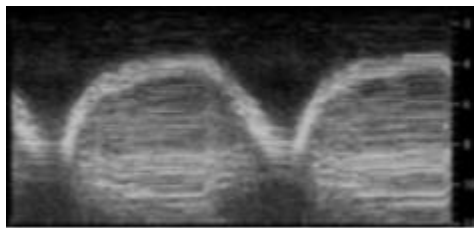
Causas: Pneumotórax, SDRA severo, Atelectasias, se pierde el Sliding.

Obs: Tiene un valor predictor negativo de un 100% en caso de Pneumotórax



**Signo del Sinusoide:** Usando el modo M, como 15% se aprecian variaciones del espacio interpleural con el ciclo respiratorio que disminuyen con la inspiración.

Causa: Derrame Pleural



## Evaluación Diafragmática

### Metodología

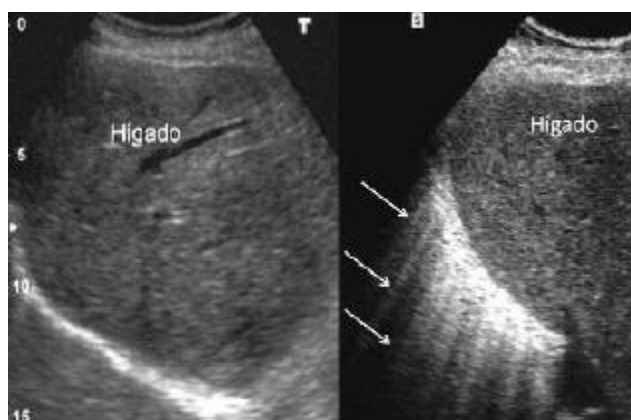
Se utiliza traductor de 5-10 MHz. Usando la ventana del hígado línea media axilar 10º espacio intercostal (aprox)

El equipo necesario solo precisa de imagen bidimensional (2D) y el modo M. Importante es la disponibilidad de sondas multifrecuencias o varios tipos de sondas (5 y 10 MHz).

En los pacientes críticos la exploración se realiza en decúbito supino

- Excursión diafragmática: 3,7 cms. en mujeres a 4,7 cms. En varones (+- 0,3 cm)
- Grosor diafragmático: 1,8 a 3 mm.
- Valores de excursión menores de 2,5 cm: predictor de disfunción diafragmática severa.
- En Weaning, un desplazamiento de de 1,1 cm predice extubacion exitosa (88,4 sensibilidad y 82,6 especificidad)
- Es posible utilizar la relación FR/DD (DD: desplazamiento diafragmático) como relación equivalente a FR/Vt en base al papel fundamental del diafragma para generar Vt. Se utiliza como valor de corte 1.3 resp/min/mm

**Diafragma en Rayos de sol:** Cuando se observa el diafragma como una imagen ecogénica curvilínea engrosada, de la cual salen numerosos artefactos verticales en forma de líneas o bandas ecogénicas de dirección posterior y que le dan un aspecto espiculado que hacen sospechar la presencia de patología en el intersticio de la base pulmonar.

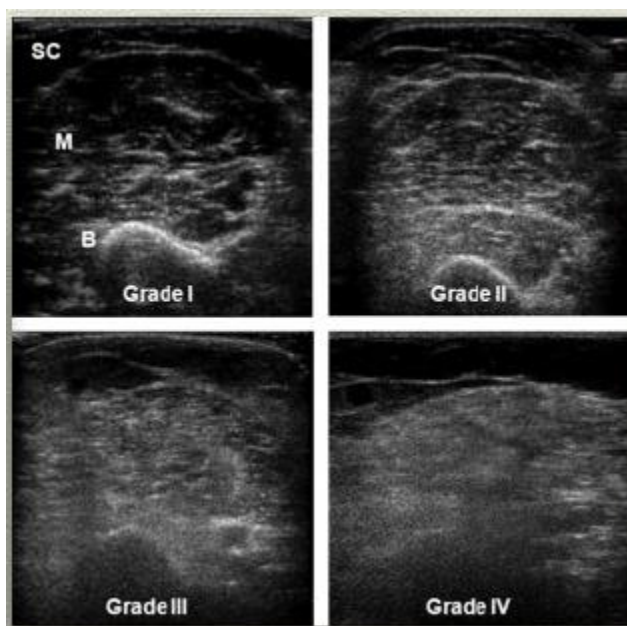


## Ecografía Muscular

Aumento de la ecogeneidad (sugiere deterioro) y fuerte correlación con debilidad muscular

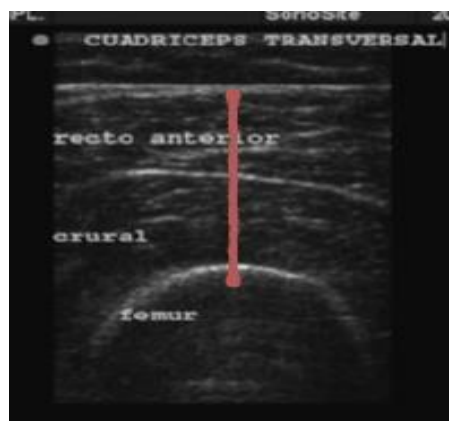
### Escala de Heckmatt

Interpreta la atenuación de la señal ecográfica producida por un músculo sobre el tejido inmediatamente inferior valorado en grados I al IV. Aumento de la ecogeneidad (sugiere deterioro) y fuerte correlación con debilidad muscular



### Transversalidad de cuádriceps

Permite valoración de la condición de ingreso y egreso del usuario en UCI al considerar los efectos deleterios de la inactividad

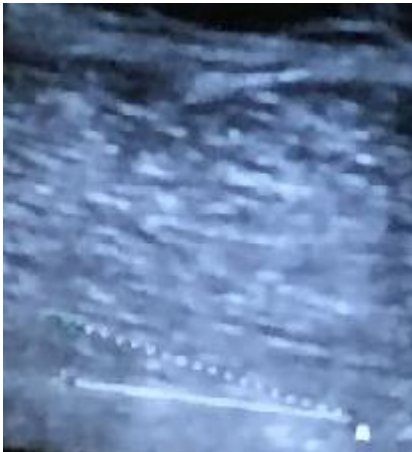




## Angulo de peneación

Angulo entre el eje mecánico muscular y los fascículos musculares.

La hipotrofia muscular podría estar relacionada con modificaciones en la arquitectura correlacionada con el ángulo de peneación, el cual se debe valorar junto a la fuerza y tensión muscular.



## Descripción de la actividad

Se lleva a cabo en las dependencias de la universidad Autónoma de Chile, el taller de valoración ecográfica en unidad de cuidados intensivos. El cual consistió en utilizar un transductor inalámbrico conectado a través de señal WiFi a un Ipad desde el cual es posible modificar el Modo, ganancia y profundidad de la imagen, la cual era apreciada en la pizarra utilizando un proyector.

La actividad pretendía dar oportunidad a los estudiantes de conocer la técnica de valoración ecográfica pulmonar, diafragmática y muscular.

## Actividades Realizadas

Durante el taller se describió la técnica de valoración pulmonar a través de imagen intercostal en decúbito supino, con el fin de valorar artefactos y reconocer imágenes no patológicas entre los estudiantes del curso.

Posteriormente se señala la técnica de valoración de la transversalidad del cuádriceps en supino, formas de congelar imagen y realizar medición.

La valoración de desplazamiento diafragmático no fue posible de valorar en base a la ausencia de Alexis Silva quien al parecer presenta mayor expertis en dicha valoración.

## Conclusión

La técnica de valoración ecográfica es una valiosa herramienta de evaluación de la función pulmonar, diafragmática y muscular, cuyos sesgos relacionados con el hecho de ser operador dependiente, costo elevado (al inicio por compra del equipo) y tiempo de aplicación pueden ser compensados por el desarrollo constante de la técnica utilizando escalas de valoración junto a mediciones objetivas a través del consenso en selección de modo, frecuencia y profundidad de imagen. También permiten disminuir costos relacionados con la pesquisa tardía de deterioro de estructural o funcional del pulmón y mecánica respiratoria, además de ofrecer una valoración bed-side del estado de la musculatura del usuario inmobilizado.